



Nase verstopft- was tun?

Praktischer Workshop

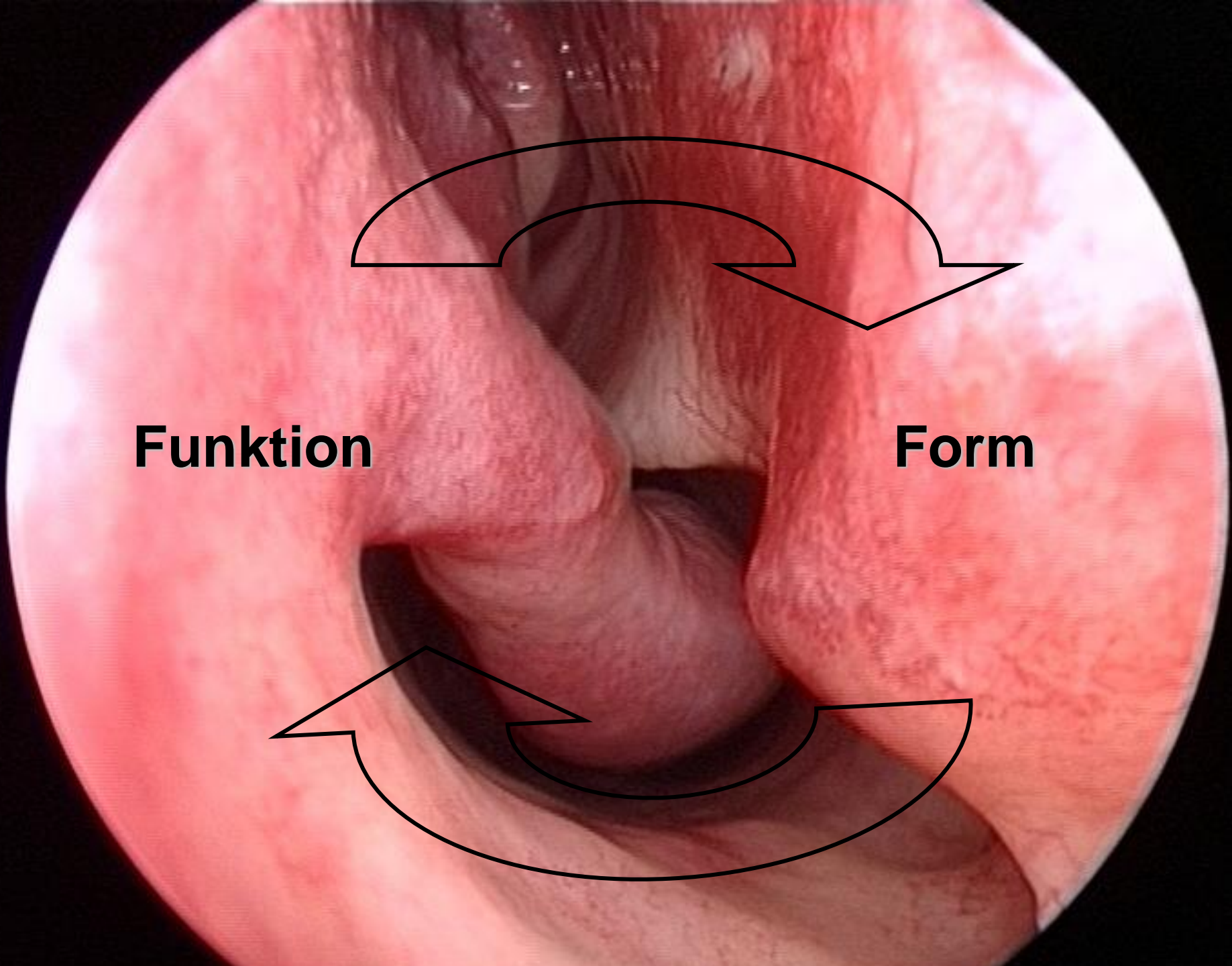
Entlebucher Hausärztetage, 09. September 2021

14:55-16:25 Uhr und 16:45-18:15 Uhr

Christoph Schlegel-Wagner, Jonas Zehnder, Eva Novoa

Nase verstopft – was tun?


- | | | |
|--|------------|-------------|
| <ul style="list-style-type: none">▪ Einführung:<ul style="list-style-type: none">- Übersicht Formen der Nasenobstruktion- Anamnese- was kann man primär selbst behandeln?- wann soll man direkt überweisen? Red Flags? | 10' | Sle |
| <ul style="list-style-type: none">▪ Untersuchungstechnik<ul style="list-style-type: none">- Otoskop, Stirnlampe Spekulum- Protektion, Projektion, Cottle-Zeichen, Rhinoskopie etc. | 20' | alle |
| <ul style="list-style-type: none">▪ Interaktive Fallbesprechung/Quiz | 40' | alle |
| <ul style="list-style-type: none">▪ Otoskopiebefunde/Quiz | 20' | Sle |
| <ul style="list-style-type: none">▪ Dr.med. Jonas Zehnder, Leitender Arzt▪ Dr. med. Eva Novoa, Oberärztin mbF | | |



Funktion

Form

Ursachen der chronisch verstopften Nase




Funktionelle Obstruktion bei gestörter Autoregulation der Nasenschleimhaut:

- allergische Rhinitis
- chronische Rhinosinusitis
- Rhinopathia medicamentosa (Privivismus)
- Medikamente (z.B. Betablocker)
- Hormone (z.B. Schwangerschaft)

Strukturelle Obstruktion bei anatomischer Enge

- Nasenseptumdeviation
- äussere Nasenform:
 - Schiefnase
 - abgesunkene Nasenspitze
 - Nasenflügelkollaps
- Tumor



Abklärungsschritte bei chronisch behinderter Nasenatmung (1)

- Anamnese
- Inspektion
 - äussere Nase
 - endonasal:
 - vordere u. hintere Rhinoskopie
 - Nasenendoskopie oder -mikroskopie

Nasale Symptome

- Obstruktion
- Rhinorrhoe
- Niessen, Jucken, Brennen
- Hyposmie, Anosmie
- Schmerzen

Nasale Obstruktion

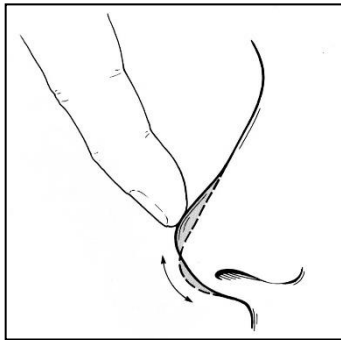
- einseitig fixiert
- alternierend
- intermittierend/saisonal \Leftrightarrow
persistierend/perennial

Rhinorrhoe

- wässrig:
 - beidseitig
 - einseitig
- mucopurulent
 - beidseitig
 - einseitig
- blutig

Untersuchung der Nase in der Praxis

- Nase äusserlich:
 - Form, Achse
 - Abstützung Nasenspitze



- Ansaugen der Nasenflügel
(Cottle-Zeichen)



Untersuchung der Nase in der Praxis

- vordere Rhinoskopie:
 - Septum



Chronische Rhinosinusitis: Nasenendoskopie

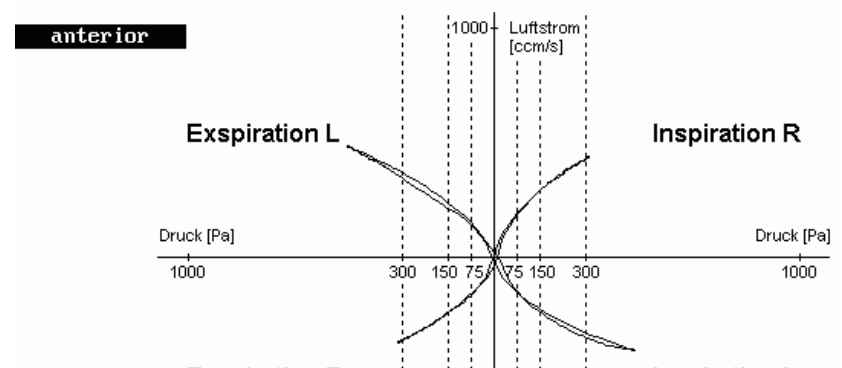
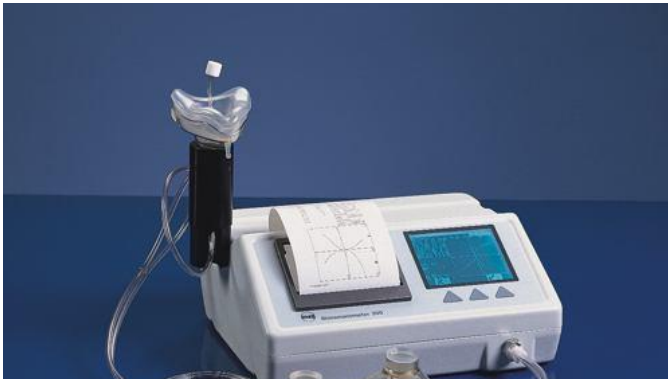

- Video Nasenendoskopie

Abklärungsschritte bei chronisch behinderter Nasenatmung (2)

- Rhinomanometrie:
 - Funktionsdiagnostik/Quantifizierung
 - Abschwelltest:
 - skelettale Stenose
 - mucosale Stenose

Aktive anteriore Rhinomanometrie



- Zusatzuntersuchung:
 - keine Normwerte
 - qualitative Messung

Abklärungsschritte bei chronisch behinderter Nasenatmung (3)

- Allergieabklärung:
 - Pricktest
 - serologische Untersuchungen
 - nasaler Provokationstest

Wann (nicht) überweisen? – Red flags

- lange Anamnese, Nasenobstruktion
- bilateral
- Rhinoskopie mit eindeutigem Befund

Wann (nicht) überweisen? – Red flags

- Aber Achtung...
 - kurze Anamnese
 - unilaterale Symptome
 - Nasenbluten, Krustenbildung
 - Riechstörung/Parosmie
- Augensymptome
- schwere Stirnkopfschmerzen, Schwellung der Stirnhaut
- meningitische oder andere neurologische Zeichen
- Allgemeinsymptome

